

# Μεταστατικό καρκίνωμα του τραχήλου της μήτρας στον ψοίτη μυ, μετά από ριζική ολική υστερεκτομή

Παπαθανασίου Κωνσταντίνος, Χατζής Παναγιώτης, Λαθουράς Κωνσταντίνος, Λουφόπουλος Αριστοτέλης

Β' Πανεπιστημιακή Μαιευτική και Γυναικολογική Κλινική Ιπποκράτειου Νοσοκομείου, Αριστοτέλειο Πανεπιστήμιο Θεσσαλονίκης

Αλληλογραφία: Παναγιώτης Χατζής, Ειδικευόμενος Ιατρός Μαιευτικής-Γυναικολογίας,  
Β' Πανεπιστημιακή Μαιευτική-Γυναικολογική Κλινικής Ιπποκράτειου Νοσοκομείου Θεσσαλονίκης  
Θεαγένους Χαρίση 52, 54639 Θεσσαλονίκη  
Τηλ.: 6944435869, E-mail: hatzisp1@in.gr

## Περίληψη

**Παρουσιάζεται η περίπτωση ασθενούς με μεταστατικό καρκίνωμα τραχήλου της μήτρας στον ψοίτη μυ, ενώ είχε προηγηθεί ολική ριζική υστερεκτομή, ακτινοθεραπεία και χημειοθεραπεία.**

*Λέξεις κλειδιά:* καρκίνος τραχήλου μήτρας, ριζική υστερεκτομή, μετάσταση στον ψοίτη

## Εισαγωγή

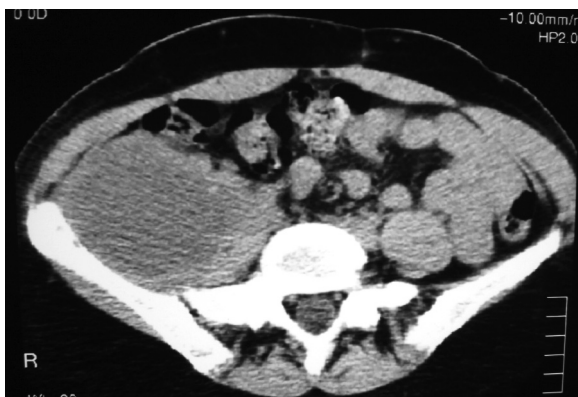Ο καρκίνος του τραχήλου της μήτρας αποτελεί τη δεύτερη συνηθέστερα εμφανιζόμενη κακοήθεια στις Ελληνίδες. Η επέκταση της νόσου γίνεται κατά συνέχεια ιστών, αιματογενώς και λεμφογενώς. Η μετάσταση καρκίνου του τραχήλου της μήτρας που εμφανίζει χαρακτηριστικά αποστήματος του ψοίτη είναι μια εξαιρετικά σπάνια περίπτωση. Οι μύες είναι ιδιαίτερα ανθεκτικοί στην εμφάνιση πρωτοπαθούς ή μεταστατικού καρκίνου. Οι κυριότεροι λόγοι που ερμηνεύουν αυτή την ανθεκτικότητα είναι η συσταλτική τους δραστηριότητα, οι διαρκείς μεταβολές του pH, η οξυγόνωση, η ενδομυϊκή αρτηριακή πίεση, η επίδραση του γαλακτικού οξέος και η τοπική θερμοκρασία που παράγεται σε αυτούς<sup>3</sup>. Στο συγκεκριμένο άρθρο παρουσιάζεται η περίπτωση μεταστατικού καρκίνου του τραχήλου της μήτρας με χαρακτηριστικά αποστήματος στον ψοίτη μυ σε ασθενή που είχε προηγουμένως υποβληθεί σε ριζική ολική υστερεκτομή, ακτινοθεραπεία και χημειοθεραπεία.

## Παρουσίαση περιστατικού

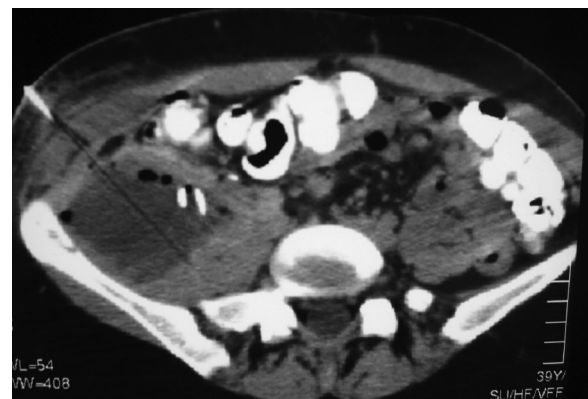
Ασθενής ηλικίας 40 ετών, δευτεροτόκος, με ελεύθερο οικογενειακό ιστορικό, παρουσιάστηκε ως εξωτερική ασθενής στο Ογκολογικό Ιατρείο της Β' Πανεπιστημιακής Μαιευτικής και Γυναικολογικής Κλινικής του Ιπποκράτειου Νοσοκομείου Θεσσαλονίκης, με κυτταρολογικό επίχρισμα κατά Παπανικολάου που καταδείκνυε την παρουσία καρκινώματος του τραχήλου της μήτρας. Στη συνέχεια υποβλήθηκε σε κολποσκοπικό έλεγχο και λήψη βιοψίας που επιβεβαίωσαν την παρουσία της τραχηλικής βλάβης. Η κακοήθεια καταλάμβανε πλην του τραχήλου και το άνω τριτημόριο του κόλπου, γεγονός που κατηύθυνε τη χειρουργική ομάδα προς την επιλογή της ριζικής ολικής υστερεκτομής (Wertheim) στο πλαίσιο της οποίας αφαιρέθηκαν 3 cm από το ανώτερο τμήμα του κόλπου και ακολούθησε συστηματική πυελική λεμφαδενεκτομή. Κατά τον προεγχειρητικό έλεγχο δεν υπήρχαν ενδείξεις απομακρυσμένων μεταστάσεων, όπως κατέδειξε η

απεικόνιση της κοιλίας και του θώρακα με CT (Computerized Tomography). Οι καρκινικοί δείκτες CEA, CA 19-9, CA 125 και Ca 15.3 κυμαίνονταν στα φυσιολογικά όρια ενώ αντισώματα έναντι του HIV-1 δεν ανιχνεύθηκαν. Η ιστολογική εξέταση μετεγχειρητικά, αποκάλυψε την παρουσία ενδοτραχηλικού ενδομητριοειδούς αδενοκαρκινώματος σταδίου IB2 με εντόπιση καρκινικών μεταστατικών εμβόλων εντός των λεμφαγγείων. Η μετεγχειρητική πορεία της ασθενούς ήταν ομαλή και εξήλθε της κλινικής 6 ημέρες αργότερα. Η θεραπεία ολοκληρώθηκε με συνεδρίες ακτινοβολιών και χημειοθεραπείας σε εξειδικευμένο αντικαρκινικό Κέντρο. Η ασθενής συνέχισε να υποβάλλεται σε έλεγχο κλινικό, εργαστηριακό και απεικονιστικό με υπερηχογραφήματα και CT, έναν, έξι και δώδεκα μήνες μετά την επέμβαση. 14 μήνες μετεγχειρητικά, προσήλθε εκ νέου στα Εξωτερικά Ιατρεία αιτιώμενη οσφυαλγία και ένα έντονο άλγος στο δεξιό μηρό μέχρι το ύψος του σύστοιχου γόνατος, που περιορίζε σε μεγάλο βαθμό την κινητικότητα και τη λειτουργικότητα του δεξιού κάτω άκρου. Καθώς το άλγος παρέμενε αμετάβλητο, παρά τη συστηματική χορήγηση μη στεροειδών αντιφλεγμονωδών φαρμάκων ενδομυϊκώς και ισχυρών αναλγητικών μέσω επισκληρίδιου καθετήρα, και ενώ ο μηρός της ήταν διαρκώς σε θέση κάμψης εξαιτίας του έντονου άλγους, η ασθενής υποβλήθηκε σε υπερηχογραφικό έλεγχο της κοιλίας, ο οποίος κατέδειξε μία μεγάλη μάζα στο δεξιό ψοίτη, εμφανίζοντας τα τυπικά χαρακτηριστικά αποστήματος (Εικόνα 1). Κατόπιν τούτου, ακολούθησε απεικονιστικός έλεγχος με CT, καταδεικνύοντας την παρουσία μιας υπόπυκνης, καλά αφοριζόμενης βλάβης στο δεξιό ψοίτη<sup>4</sup>. Εργαστηριακώς, η ταχύτητα καθίζησης των

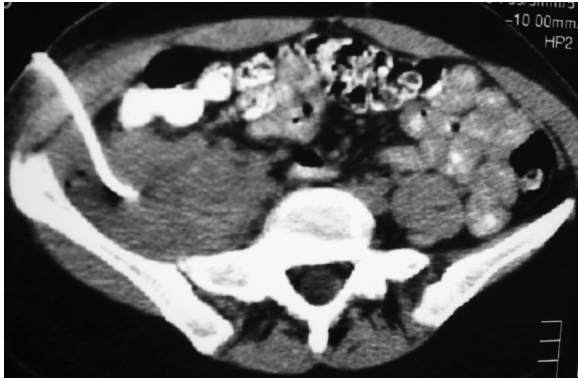
ερυθρών ήταν 35 mm την πρώτη ώρα, η εξέταση για τυχόν αντισώματα έναντι του HIV-1 αρνητική, ο βιοχημικός έλεγχος φυσιολογικός ενώ από τον αιματολογικό έλεγχο αξιοσημείωτα ήταν τα ευρήματα της λευκοκυττάρωσης (18.000/μL) και της αναιμίας (Hb: 9,9%). Η δοκιμασία Mantoux ήταν επίσης αρνητική. Κατόπιν όλων αυτών των ευρημάτων, ακολούθησε παρακέντηση της βλάβης -υπό CT καθοδήγηση- με λεπτή βελόνη (FNA cytology) προκειμένου να τεθεί η διάγνωση πριν την οποιαδήποτε θεραπευτική αντιμετώπιση (Εικόνα 2). Καθώς η κυτταρολογική εξέταση ήταν αρνητική για κακοήθεια, και αφού παροχετεύθηκαν με μία βελόνη μεγαλύτερης διαμέτρου 300 ml πυώδους υγρού, τοποθετήθηκε καθετήρας τύπου "pig tail" εντός της βλάβης, παροχετεύοντας επιπλέον 500 ml πυκνού, λευκωπού, πυώδους υγρού (Εικόνα 3). Οι καλλιέργειες για την παρουσία αερόβιων και αναερόβιων βακτηρίων ήταν αρνητικές. Καθώς ο καθετήρας αδυνατούσε να παροχετεύσει επιπλέον ποσότητα υγρού, αφαιρέθηκε. Η υπερηχογραφική εξέταση κατέδειξε τη μείωση του όγκου της βλάβης. Ωστόσο, σε λίγες ημέρες και κατόπιν νέου ελέγχου με CT, αποκαλύφθηκε η μεγέθυνση της βλάβης στις αρχικές της διαστάσεις και ζητήθηκε η συνδρομή των Χειρουργών. Ακολούθησε επέμβαση κατά την οποία διενεργήθηκε τομή επί του ψοίτη μυός στο ύψος της βλάβης και καθαρισμός της αποστηματικής κοιλότητας. Η ιστολογική εξέταση του παρασκευάσματος κατέδειξε την παρουσία μεταστατικού καρκινώματος προερχόμενου από τον πρωτοπαθή όγκο του τραχήλου. Η μετεγχειρητική πορεία της ασθενούς ήταν ομαλή και ακολούθησαν εκ νέου συνεδρίες ακτινοθεραπείας σε εξειδικευμένο αντικαρκινικό Κέντρο.



**Εικόνα 1:** Παρουσία υπόπυκνης, καλά αφοριζόμενης βλάβης στο δεξιό ψοίτη μυ (πριν την παρακέντηση).



**Εικόνα 2:** Παρακέντηση με λεπτή βελόνη (FNA) από το κέντρο της βλάβης.



**Εικόνα 3:** Μόνιμη παροχέτευση του πυώδους περιεχόμενου με τη χρήση καθετήρα “pig tail”.

## Συζήτηση

Οι μεταστάσεις καρκινωμάτων του τραχήλου της μήτρας, που εμφανίζουν χαρακτηριστικά αποστήματος, αποτελούν μία εξαιρετικά σπάνια κλινική περίπτωση, ιδιαίτερα σε HIV-αρνητικές γυναίκες<sup>2</sup>. Τέσσερα περιστατικά παρόμοια με το περιγραφόμενο, που έχουν ήδη αναφερθεί στην παγκόσμια βιβλιογραφία, ανακαλύπτονταν τυχαία, όταν οι ασθενείς, αγνοώντας την παρουσία πρωτοπαθούς όγκου στον τράχηλο, αναζητούσαν ιατρική συμβουλή για οσφυαλγία ή πόνο στο κάτω άκρο. Η μετάσταση στον ψοίτη μυ μετά από ριζική ολική υστερεκτομή που ακολουθείται από ακτινοθεραπεία, είναι ασυνήθης λόγω της στενής και συχνής παρακολούθησης στην οποία υποβάλλονται τέτοιες ασθενείς<sup>1</sup>. Για την ακρίβεια, είναι η πρώτη παγκοσμίως περίπτωση μετάστασης κατόπιν ριζικής υστερεκτομής και ακτινοθεραπείας που περιγράφεται στη βιβλιογραφία. Η κατάσταση του ανοσοποιητικού συστήματος της ασθενούς και η διαφοροποίηση του καρκίνου φαίνεται να είναι οι κυριότεροι λόγοι που εξηγούν μία τόσο επιθετική συμπεριφορά του όγκου<sup>5</sup>. Το συγκεκριμένο περιστατικό αποκαλύπτει τις δυσκολίες που αντιμετωπίζει ο Ιατρός κατά την κλινική διάγνωση της παθολογίας του ψοίτη μυός. Η διαφορική διάγνωση περιλαμβάνει αποστήματα, όγκους ή αιματώματα του ψοίτη, δευτεροπαθείς βλάβες από πρωτογενείς νόσους του εντέρου (νόσο Crohn, σκωληκοειδίτιδα, καρκίνο του ορθού και του κόλου) ή άλλες μεταστάσεις από όγκους νεφρών, επινεφριδίων και προστάτη. Η φυματώση πρέπει επίσης να αποκλείεται, ειδικά σε αναπτυσσόμενες χώρες. Αξίζει τέλος να σημειωθεί πως στα αναφερόμενα τέσσερα περιστατικά έχουν περιγραφεί μεταστάσεις από καρκίνο του τραχή-

λου της μήτρας και σε άλλους σκελετικούς μύς όπως στο δελτοειδή, το δικέφαλο βραχιόνιο, τους μαστηγές και τους μεσοπλεύριους.

## Metastatic cervical carcinoma presenting as psoas abscess, after a radical total hysterectomy

Papathanasiou K., Chatzis P., Lathouras K., Loufopoulos A.

2nd Department of Obstetrics- Gynecology, Aristotle University of Thessaloniki, Hippokration Hospital, Greece.

Correspondence: Mr. Panagiotis Chatzis, 2nd Department of Obstetrics- Gynecology, Aristotle University of Thessaloniki, Hippokration Hospital, Greece. 52, Th. Charisi str, 54639 Thessaloniki, Greece Phone number: +306944435869 E-mail: hatzisp1@in.gr

## Summary

A case of a metastatic cervical carcinoma presenting as psoas abscess after radical total hysterectomy is described.

*Key words:* cervical carcinoma, radical total hysterectomy, psoas abscess like metastasis

## Βιβλιογραφία

- 1.Bar-Dayan Y, Fishman A, Levi Z, Rachmani R. Squamous cell carcinoma of the cervix with psoas abscess-like metastasis in an HIV-negative patient. *Isr J Med Sci* 1997; 33: 674-6.
- 2.Singh GS, Aikins JK, Deger R, et al. Metastatic cervical cancer and pelvic inflammatory disease in an AIDS patient. *Gynecol Oncol* 1994; 54: 372-6.
- 3.Acinas Garcia O, Fernandez FA, Satue EG, et al. Metastasis of malignant neoplasms to skeletal muscle. *Rev Esp Oncol* 1984; 31: 57-67.
- 4.Williams JB, Youngberg RA, Bui-Mansfield LT, Pitcher JD. MR imaging of skeletal muscle metastases. *AJR Am J Roentgenol* 1997; 168: 555-7.
- 5.Tuoheti Y, Okada K, Osanai T, et al. Skeletal muscle metastases of carcinoma: a clinicopathological study of 12 cases. *Jpn J Clin Oncol* 2004; 34: 210-4.