

## Βλεννοκήλη της σκωληκοειδούς μιμούμενη εξαρτηματικό όγκο: Παρουσίαση περιστατικού

Δημήτριος Βαβίλης<sup>1</sup>, Δημήτριος Αθάνατος<sup>1</sup>, Δημήτριος Τσολακίδης<sup>1</sup>, Σωτήριος Τρυγώνης<sup>2</sup>, Ιωάννης Ν. Μπόντης<sup>1</sup>

<sup>1</sup>Α' Μαιευτική - Γυναικολογική Κλινική Α.Π.Θ., Γ. Νοσοκομείο «Παπαγεωργίου»

<sup>2</sup>Α' Πανεπιστημιακή Χειρουργική Κλινική Α.Π.Θ., Γ. Νοσοκομείο «Παπαγεωργίου»

Αλληλογραφία: Δημήτριος Αθάνατος  
Περικλέους 40, 55 134 Θεσσαλονίκη  
Τηλ.: 6977 078819  
E-mail: dimitriosathanatos@hotmail.com

### Περίληψη

Σκοπός της παρούσης εργασίας είναι η παρουσίαση ενός περιστατικού βλεννοκήλης της σκωληκοειδούς, για το οποίο ετέθη προεγχειρητικά η διάγνωση του ωοθηκικού όγκου τόσο με την κλινική εξέταση, όσο και με απεικονιστικές μεθόδους (υπερηχογράφημα και μαγνητική τομογραφία). Η βλεννοκήλη της σκωληκοειδούς αποφύσεως είναι μία σπάνια κλινική οντότητα που συνήθως μιμείται εξαρτηματικό όγκο. Δεν υπάρχει ειδική απεικονιστική μέθοδος, η οποία θα μπορούσε με σιγουριά να θέσει τη διάγνωση προεγχειρητικά. Κακοήθεια της σκωληκοειδούς αποφύσεως θα μπορούσε να είναι η τελική διάγνωση. Η κλινική αυτή οντότητα θα πρέπει να λαμβάνεται υπ'όψιν στη διαφοροδιάγνωση των όγκων της δεξιάς κάτω κοιλίας.

Λέξεις κλειδιά: εξαρτηματικός όγκος, σκωληκοειδής απόφυση, κυσταδένωμα, βλεννοκήλη

### Εισαγωγή

Η βλεννοκήλη της σκωληκοειδούς αποφύσεως είναι μία σπάνια κλινική οντότητα, η οποία χαρακτηρίζεται από κυστική διάταση του αυλού της λόγω παθολογικής συγκέντρωσης της βλέννης. Η συχνότητά της κυμαίνεται μεταξύ 0.2 και 0.3% επί του συνόλου των σκωληκοειδεκτομών (Degani et al., 2002), με μεγαλύτερη συχνότητα στις γυναίκες (4:1) ηλικίας άνω των 50 ετών (Aho et al., 1973).

Η βλεννοκήλη της σκωληκοειδούς είναι συνήθως ασυμπτωματική ή σχετίζεται με ήπια μη ειδικά

συμπτώματα (άλγος δεξιού λαγονίου βόθρου) (Misuma et al., 1997). Λόγω της σπανιότητας της νόσου και της έλλειψης ειδικών συμπτωμάτων, η κλινική αυτή οντότητα διαφεύγει στη διαφοροδιαγνωστική σκέψη του γυναικολόγου, όταν γυναίκες προσέρχονται αιτιώμενες άλγος δεξιού λαγονίου βόθρου.

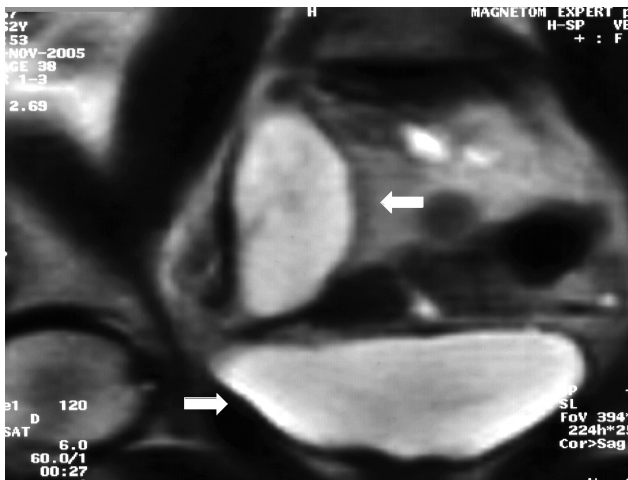
Παρουσιάζεται περιστατικό γυναίκας 63 ετών με μάζα στη δεξιά ελάσσονα πύελο, η οποία προεγχειρητικά διαγνώστηκε να προέρχεται από την ωοθήκη.

## Παρουσίαση περιστατικού

Γυναίκα 63 ετών προσήλθε στην κλινική αιτιώμενη άλγος δεξιού λαγονίου βόθρου. Κατά την κλινική εξέταση η μήτρα και το αριστερό εξάρτημα ανευρέθησαν εντός φυσιολογικών ορίων, ενώ στην περιοχή του δεξιού εξαρτήματος ψηλαφάτο μάζα κινητή, κυστική, ανώδυνος, περίπου 7 cm. Από τον απεικονιστικό έλεγχο, το κοιλιακό υπερηχογράφημα αποκάλυψε μόρφωμα κυστικό, μονόχρωμο, λεπτοτοιχωματικό, χωρίς διαφραγμάτια και εκβλαστήσεις, μεγέθους 7.5 X 3.5 cm στην ανατομική περιοχή της δεξιάς ωοθήκης, ενώ η μαγνητική τομογραφία σαφώς περιγεγραμμένο, κυστικό, μονόχρωμο μόρφωμα μεγέθους 7.9 X 2.8 X 3.2 cm με υδαρές περιεχόμενο (Εικ. 1).

Από τον παρακλινικό έλεγχο δεν διαπιστώθηκε κάτι το ιδιαίτερο, πλην μιας ελαφράς αύξησης της τιμής του CEA στο 11.2 ng/ml (φυσιολογικές τιμές έως 5 ng/ml).

Ακολούθησε ερευνητική λαπαροτομία κατά την οποία η μήτρα και τα εξαρτήματα ευρέθησαν μακροσκοπικώς φυσιολογικά, ενώ η ανωτέρω περιγραφείσα μάζα προερχόταν από την σκωληκοειδή απόφυση, επεκτεινόταν στην ανατομική περιοχή του δεξιού εξαρτήματος και βρισκόταν σε επαφή με την ατροφική δεξιά ωοθήκη (Εικ. 2). Η σκωληκοειδής απόφυση αφαιρέθηκε άθικτη. Η ταχεία βιοψία έδειξε βλεννώδες κυσταδένωμα της σκωληκοειδούς. Η τελική παθολογοανατομική της εξέταση επιβεβαίωσε την ανωτέρω διάγνωση δείχνοντας επίσης ήπια κυτταρική δυσπλασία.



**Εικόνα 1:** Μαγνητική τομογραφία ελάσσονος πνέλου. (Ανω βέλος: κυστικό μόρφωμα, Κάτω βέλος: ουροδόχος κύστη).

Η μετεγχειρητική πορεία της ασθενούς ήταν ικανοποιητική και εξήλθε από την κλινική την 5η μετεγχειρητική ημέρα. Στα πλαίσια της μετεγχειρητικής παρακολούθησης υπεβλήθη μετά τρεις μήνες σε κολonosκόπηση, η οποία ήταν μέσα στα φυσιολογικά πλαίσια.

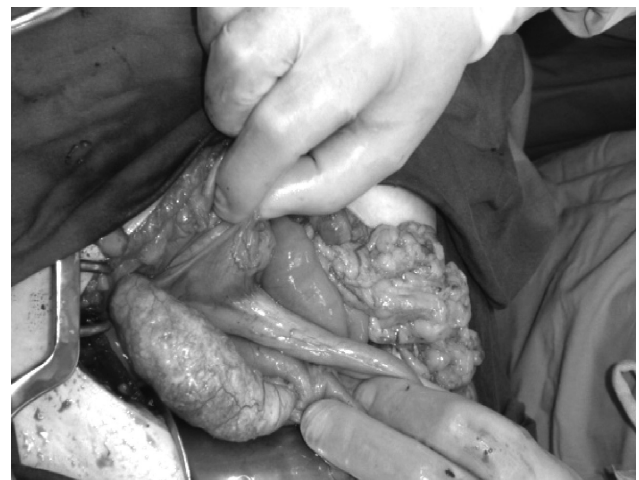## Συζήτηση

Βλεννοκήλη της σκωληκοειδούς αποτελεί όρο με τον οποίο περιγράφεται κάθε διάταση της σκωληκοειδούς από βλενώδεις εκκρίσεις. Η αιτιοπαθογένεια μπορεί να είναι καλοήθης ή κακοήθης (Higa et al., 1973).

Οι απλές μη νεοπλασματικές βλεννοκήλες είναι συνήθως αποτέλεσμα απόφραξης του αυλού της σκωληκοειδούς από φλεγμονή ή κοπρόλιθο, με επιθήλιο φυσιολογικό ή απλά υπερπλαστικό. Το βλενώδες κυσταδένωμα της σκωληκοειδούς είναι η συχνότερη υποομάδα (63-84%), η παθογένεια είναι νεοπλασματική, αλλά χωρίς κακοήθεια (Higa et al., 1973). Η κακοήθης μορφή της βλεννοκήλης αποτελεί το βλενώδες κυσταδενοκαρκίνωμα, το οποίο αντιστοιχεί στο 11-20% των περιπτώσεων και παρουσιάζει διήθηση του στρώματος της σκωληκοειδούς απόφυσης.

Η ενδοπεριτοναϊκή διασπορά των νεοπλασματικών κυττάρων οδηγεί σε σχηματισμό ψευδομυξώματος του περιτοναίου, το οποίο αποτελεί βαρύτερη επιπλοκή, συχνά θανατηφόρα.

Ακριβής προεγχειρητική διάγνωση της βλεννοκήλης είναι εξαιρετικά δύσκολο να γίνει. Συνήθως



**Εικόνα 2:** Διεγχειρητικό εύρημα βλεννοκήλης της σκωληκοειδούς απόφυσης. (Βέλος: σκωληκοειδής απόφυση με βλεννοκήλη).

εκλαμβάνεται ως εξαρτηματικός όγκος, όπως και στην περίπτωση μας. Οι ασθενείς είναι ασυμπτωματικές, ενώ το πιο κοινό σύμπτωμα είναι ήπιο άλγος στο δεξιό λαγόνιο βόθρο. Το μόρφωμα ανακαλύπτεται σε τυχαίο απεικονιστικό έλεγχο και η διάγνωση επιβεβαιώνεται μόνο διεγχειρητικά. Μπορεί να τεθεί υποψία βλεννοκήλης και από τις πιθανές επιπλοκές αυτής, όπως την εντερική απόφραξη, την αιμορραγία του πεπτικού σωλήνα και το ψευδομύξωμα του περιτοναίου (Ramprone et al., 2005). Ως μέθοδοι απεικονιστικής προσέγγισης των όγκων αυτών έχουν χρησιμοποιηθεί το υπερηχογράφημα, η αξονική και μαγνητική τομογραφία, το βαριούχο γεύμα και η κολονοσκόπηση, χωρίς όμως ιδιαίτερα ευρήματα. Από τον παρακλινικό έλεγχο δεν διαπιστώνονται ειδικές μεταβολές των εργαστηριακών ευρημάτων, εκτός από μία αναμενόμενη αύξηση του CEA λόγω της βλεννώδους σύστασης του όγκου (Shimisu et al., 1977).

Στη διαφορική διάγνωση περιλαμβάνονται κυστικοί όγκοι του δεξιού εξαρτήματος, κύστες του μεσεντερίου και του επιπλόου, λεμφοκήλες, αιματώματα, αποστήματα και όγκοι του μεσεντερίου και του οπισθοπεριτοναίου (Kim et al., 1998).

Θεραπεία εκλογής θεωρείται η απλή σκωληκοειδεκτομή, εφόσον υπάρχει καλοήθεια. Όταν διεγχειρητικά διαπιστωθεί ρήξη της σκωληκοειδούς απόφυσης ή ψευδομύξωμα του περιτοναίου, μετά τη σκωληκοειδεκτομή πρέπει να ακολουθεί επιμελής εξαίρεση όλων των εμφυτεύσεων (Kahn and Friedman, 1979). Η επέμβαση μπορεί να γίνει και λαπαροσκοπικά, με την προϋπόθεση ο χειρουργός να είναι καλά εκπαιδευμένος στην ενδοσκοπική χειρουργική, ώστε να είναι σε θέση να αφαιρέσει την σκωληκοειδή απόφυση άθικτη (Dhage-Ivatory et al., 2006).

Η πρόγνωση στους ασθενείς με απλές καλοήθεις βλεννοκήλες είναι άριστη με πενταετή επιβίωση που ανέρχεται σε 91-100%. Στις περιπτώσεις όμως που η τελική διάγνωση είναι κυσταδενοκαρκίνωμα, η πενταετής επιβίωση αγγίζει μόλις το 25%, κυρίως λόγω των επιπλοκών του ψευδομυξώματος του περιτοναίου (Aho et al., 1973; Ramprone et al., 2005). Πάντως συστήνεται σε κάθε περίπτωση μετεγχειρητική παρακολούθηση από γαστρεντερολόγο, διότι έχουν παρατηρηθεί περιπτώσεις όπου είτε στην αρχική διάγνωση διέφυγε η κακοήθεια, είτε αναπτύχθηκε ψευδομύξωμα του περιτοναίου χωρίς μακροσκοπική ρήξη της βλεννοκήλης (Ruiz-Tovar et al., 2007).

Συμπερασματικά, η βλεννοκήλη της σκωληκοειδούς αποτελεί μία σπάνια κλινική οντότητα, που

όμως πάντα θα πρέπει να περιλαμβάνεται στη διαφορική διάγνωση των όγκων της ελάσσονος πυέλου. Η ακριβής προεγχειρητική διάγνωση, παρότι είναι δύσκολο να γίνει, είναι κρίσιμη τόσο για το σωστό σχεδιασμό της επέμβασης, όσο και για την αποφυγή ιατρογενούς ρήξης της βλεννοκήλης.

Η λαπαροσκοπική προσέγγιση θα μπορούσε σε ορισμένες περιπτώσεις να βοηθήσει στη διαφοροδιάγνωση αλλά και αντιμετώπιση της νοσολογικής αυτής οντότητας.

## Mucocele of the appendix mimicking an adnexal mass: A case report

D. Vavilis<sup>1</sup>, D. Athanatos<sup>1</sup>, D. Tsolakidis<sup>1</sup>, S. Trygonis<sup>2</sup>, J. N. Bontis<sup>1</sup>

<sup>1</sup>First Department of Obstetrics and Gynaecology, Aristotle University of Thessaloniki

<sup>2</sup>First Surgical and Vascular Surgery Department, Aristotle University of Thessaloniki

Correspondence: Dimitrios Athanatos

40 Perikleous str.,  
55134 Thessaloniki, Greece

Tel.: 6977 078819

E-mail: dimitriosathanatos@hotmail.com

### Summary

We present a case of an appendiceal mucocele that was estimated to be of ovarian origin by both clinical evaluation and imaging (trans-vaginal US and MRI) analysis. Mucocele of the appendix is a rare entity usually mimicking adnexal tumour. There is no specific imaging or screening method that could diagnose this condition with certainty. Appendiceal malignancy can be the underlying cause. This pathological condition should be considered in the differential diagnosis of a right sided pelvic mass.

*Key words:* adnexal mass; appendix; cystadenoma; mucocele.

### Βιβλιογραφία

Aho, A.J., Heinomen, R. and Lauren, P. (1973) Benign and malignant mucocele of the appendix. Acta Chir. Scand. 139, 392-400.

- Degani, S., Shapiro, I., Leibovitz, Z. and Ohel, G. (2002) Sonographic appearance of appendiceal mucocele. *Ultrasound Obstet. Gynecol.* 19, 99-101.
- Dhage-Ivatury, S. and Sugarbaker P.H. (2006) Update on the surgical approach to mucocele of the appendix. *J. Am. Coll. Surg.* 202, 680-684
- Higa, E., Rosai, J., Pizzimbono, C.A. and Wise, L. (1973) Mucosal hyperplasia, mucinous cystadenoma and mucinous cystadenocarcinoma of the appendix: A re-evaluation of appendiceal mucocele. *Cancer*, 32, 1525-1541.
- Kahn, M. and Friedman, H. (1979) Mucocele of the appendix: diagnosis and surgical Management. *Dis. Colon Rectum*, 22, 267-269.
- Kim, S.H., Lim, H.K., Lee, W.J. et al. (1998) Mucocele of the appendix: Ultrasonographic and CT findings. *Abdom. Imaging* 23, 292-296.
- Misuma, T., Kabemura, K., Akahoshi, A. et al. (1997) Endosonographic features of mucocele of the appendix. *Gastrointest. Endosc.* 46, 549-552.
- Rampone, B., Roviello, F., Marrelli, D. and Pinto, E., (2005) Giant appendiceal mucocele: Report of a case and brief review. *World J. Gastroenterol.* 11, 4761-4763.
- Ruiz-Tovar, J., Garcia Teruel, D., Morales Castineiras, V. et al. (2007) Mucocele of the Appendix. *World J. Surg.* 31, 542-548.
- Shimisu, T., Shimisu, M., Kawaguchi, K. et al. (1997) Mucinous cystadenoma of the appendix with raised serum carcinoembryonic antigen concentration: clinical and pathological features. *J. Clin. Pathol.* 50, 613-614.

---

ΚΑΤΑΤΕΘΗΚΕ 14/09/2007 ΕΓΙΝΕ ΑΠΟΔΕΚΤΗ 29/10/2007